薬剤師は見た
～フィジカルアセスメント・あっかんべぇ運動～第2報

株式会社わかば

廣沢彦文、川久保篤、石井貴之、笹川賢一、
高橋雄大、舟橋健一、臼井順信

目的

薬剤師が行うフィジカルアセスメントについては、医行為ではないと例示された行為が通知され様々な機器が活用されている。医師の訪問以外に常に身近にいる家族や介護スタッフが状態変化に気づくためのスケールを構築しようと、昨年度は誰でも簡単に収集可能であるバイタルサインとして**あっかんべぇ運動**を提唱し、試験運用を報告した。本年度は**あっかんべぇ運動**を本格的運用の為、まずは薬剤師が居宅療養管理指導時に目と舌を経時的に観察した。その際に患者の状態変化とあっかんべぇの記録の比較検討を行ったので報告する。

方法

特定施設入居者10名を対象に**あっかんべぇ運動**を行い、下記の記録を収集する。
・居宅療養管理指導支援ツールへ継時的に蓄積。
・居室訪問後に施設看護師へ情報提供、必要に応じて医師への記録画像による情報提供も行う。
期間：2016年1月から2016年6月まで月2回　施設訪問時に実施（その後も継続中）

○居室にてあっかんべぇの写真
（目：1 枚、舌：1 枚）の記録
○本人への聴取を実施し記録

結果

あっかんべぇ運動 にて、薬剤師による日常の状態観察ができた。

★訪問の度に記録を続けると、患者自ら見せてくるようになった。
★この運動を通じて、担当薬剤師の成長やモチベーションに繋がった。

A さん（女性）のあっかんべぇ生活

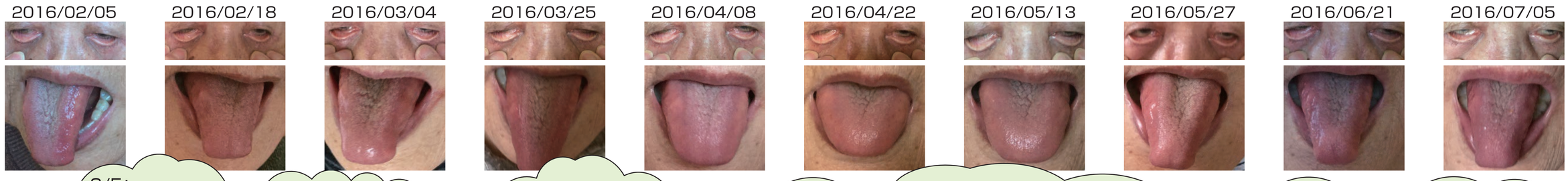

2/5：舌苔は白いなぁ。歯痕舌（しこんぜつ）があるように見える。まぶた白い？貧血気味？

2/18：変化ない。この人の目と舌はこんな感じなのかな。

3/4、25：舌苔が見た感じ黄色。本人は硬い物を食べ口の中が荒れているとの事。

4/22：最近、部屋に入ると「どう？」と見せてくれるように。この方は、舌苔が白くなったり黄色くなったりすると口内が荒れてくる印象。往診医に相談したら、「症状あったら教えて、すぐ処方出すよ」と言ってくれた。

7/5：舌苔が黄色いので「何かあった？」と聞くと「昨日吐いて、今日は口の中が荒れている。」との事。看護師さんに報告しておこう。

B さん（男性）のあっかんべぇ生活

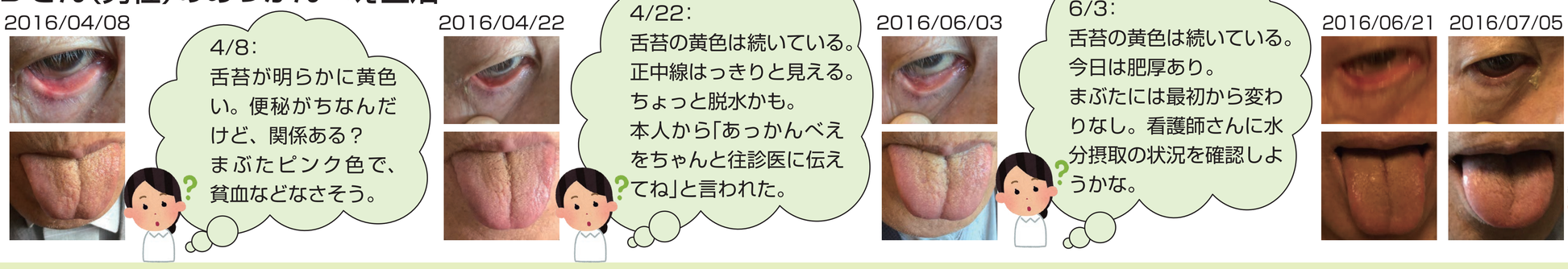

4/8：舌苔が明らかに黄色い。便秘がちなんだけど、関係ある？まぶたピンク色で、貧血などなさそう。

4/22：舌苔の黄色は続いている。正中線はっきりと見える。ちょっと脱水かも。本人から「あっかんべえをちゃんと往診医に伝えてね」と言われた。

6/3：舌苔の黄色は続いている。今日は肥厚あり。まぶたには最初から変わりなし。看護師さんに水分摂取の状況を確認しようかな。

7/5：今日は、舌苔は白っぽい。正中線の彫りも深くない。水分取れたのかな。目ヤニが出ている、ひどくはなさそうだけど、看護師さんに報告しておこう

C さん（男性）のあっかんべぇ生活

2/5
舌：裂紋舌あり。
肥厚もあり浮腫んでいる予想される。
目：まぶた白く実際採血にて貧血と診断。鉄剤処方される。

3/4
舌：前回に比べると裂紋舌の印象薄くなる。
肥厚は継続。
目：鉄剤服用し1ヶ月。赤みが増してきた？

4/1
舌：裂紋舌あり。
肥厚も増している感じ。
往診時本人浮腫んでいると訴え現在利尿剤調節中。
目：前回と並行？もしくは白くなった？

4/19
舌：肥厚多少落ち着いた印象。
裂紋舌継続。
目：あまり変わった様子なし。

5/27
舌：肥厚、裂紋舌ともに改善している様子。
目：色等あまり変わらず。採血結果貧血の改善見られず。

★10名の入居者から半年間で月2回ずつ、計120回の訪問で170枚の記録が取れた。
そのうちあっかんべぇの状態変化が見られた記録は21回あり、処方提案に繋がったのは3回あった。
いち早く情報収集できたことにより、医師への処方提案から処方に繋げた例や皮膚トラブルと口腔内の状態比較で、具体例を下記で紹介する。

【紹介①】　80 代女性：高血圧、高尿酸血症

普段のご様子。
関西出身の読書が好きなおばあちゃん。活動量多く元気であり身の回りの事は自分で行う。往診医への信頼が厚く採血等の治療に対して協力的である。以前から LDL が高めであるがそれよりも両足の発赤、ジュクジュクした感じが気になるとの事。

①異常発見

フロセミド 30mg 内服。
舌肥厚し、裂紋舌あり。
ひと目で浮腫んで見える印象。

蜂窩織炎の疑い
発赤・熱感・滲出液・浮腫あり。
ゲンタマイシン軟膏塗布にて処置。
発赤、滲出液が気になるとの事。
医師より下肢 UP 指示

①より 2 週間後　フロセミド 30mg→40 ㎎へ増量
ミノマイシン（100）2T　2×MA　7TD　処方

①より2週間後
ゲンタマイシン軟膏→R－VG軟膏へ変更

②4週間後

フロセミド40mg内服。
舌肥厚しているが多少浮腫落ち着いた印象。裂紋舌あり。
内服薬変更なし。

浮腫・熱感・発赤軽減。
R－VG軟膏による治療継続。
本人治っている実感あるとの事。
浸出液消失!!

③8週間後

フロセミド40mg内服継続。
舌肥厚大分落ち着いている。
正中線見え、裂紋舌落ち着いてきた印象。
内服薬変更なし。

浮腫、発赤軽減。
見た目明らかに改善傾向。
本人「下肢の挙上頑張っています。」
熱感消失!!

【紹介②】　80 代女性：脳梗塞、PEG 使用

普段のご様子。
PEG 造設後、摂取水分量は一定。
舌が出づらい。

①異常発見

水様便頻発にて、臀部に表皮剥離など皮膚トラブルが発現、同時期に口唇のひび割れ、舌に白苔が増加、頬の乾燥あり。

皮膚保護と下剤について処方医と相談。
ボチシート、亜鉛華軟膏　処方。
MgO 1980㎎/dから下記のように変遷。
→MgO 990mg/d＋アローゼン0.5g/d
→アミティーザ24μg/d＋アローゼン0.5g/d

②8週間後

水様便・皮膚症状が改善すると、口腔周囲にも変化が見られた。

【紹介③】　80 代女性：認知症、高脂血症

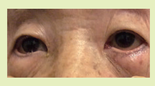

普段のご様子。
日常生活は自立にて歩行され、積極的にレクリエーションなど参加されている。

①異常発見

目ヤニを確認し、目が霞むと訴えあり。往診医へ報告し、抗菌薬が処方となる

レボフロキサシン点眼液0.5%　処方
1日3回　右眼

②2週間後

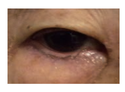

目ヤニが軽減し、目の霞が改善傾向。往診医へ報告後、点眼の継続使用指示となる。

③8週間後

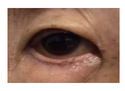

目ヤニが消失し、目の霞なく、パッチリ。
往診医より治療終了指示。

考察

★昨年度のイラストを用いたスケールは、経時的な変化を記録・比較・報告するのには物足りなかった。
★あっかんべぇの状態は個人差が大きく、実際の写真を経時的に記録し平常時との違いを比べる事の意義が大きかったと考える。

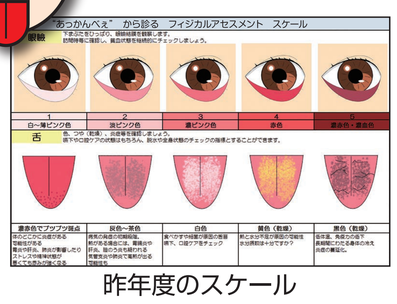

昨年度のスケール

この活動を通じて、薬剤師が訪問すると、「見てみて、今日はどう？」と、より深く患者に接する機会となった。
また担当した薬剤師自身も、患者を観察する普段とは違う視点を持ち、患者を身近に感じたと語っている。

薬剤師が訪問して行う事のできる職能は薬剤管理に留まらず、より深く患者に接して得られる情報を介護者、看護師、歯科医師、医師と共有する事であると感じられた。

★より適切な状態変化に気付けるスケール作成と患者ケアに携わるスタッフとの連携による情報集積システムを構築すべく検討していきたい。